[文章编号] 1007-3949(2008)16-12-0973-04 ·临床研究·

颈动脉粥样硬化斑块性质与颅内血流动力学变化的相关性

张 丽, 沈加林, 华 佳, 庄 严, 许建荣, 柴伟民
(上海交通大学医学院附属仁济医院放射科, 上海市 200127)

[关键词] 放射医学; 不稳定性斑块; 稳定性斑块; 低灌注

[摘 要] **目的** 利用 16排螺旋 CT血管成像及灌注成像探讨颈动脉粥样硬化斑块性质与颅内血流动力学的相关性。**方法** 对 42例颈动脉超声证实的颈动脉斑块患者行 16排螺旋 CT灌注成像-血管成像检查,根据 CT值的不同分析斑块成分,并将脂肪斑块和纤维斑块定义为不稳定性斑块,钙化斑块定义为稳定性斑块;利用灌注成像分析颅内脑血流灌注情况。**结果** 42例颈动脉斑块患者中不稳定性斑块 25例,其中脂肪斑块 10例,纤维斑块 15例;稳定性斑块 17例。14例表现为症状相应区域低灌注,其中脂肪斑块颅内低灌注的发生率为 70%,纤维斑块颅内低灌注的发生率为 47%,而钙化斑块无颅内低灌注表现。**结论** 不稳定性斑块的存在比较稳定性斑块易于引起颅内血流动力学变化。

[中图分类号] R81 [文献标识码] A

Relationship Between Features of Carotid Atherosclerotic Plaques and Cerebral Hemodynamic Status

ZHANG Li, SHEN Jia-Lin, HUA Jia, ZHUANG Yan, XU Jian-Rong and CHAI Wei-Min
(Department of Radiology, Renji Hospital Affiliated to Shanghai Jiaotong University School of Medicine, Shanghai 200127, China)

[KEY WORDS] Instable Plaque; Stable Plaque; Hypo-Perfusion

[ABSTRACT] **Aim** To explore the relationship between the feature of carotid atherosclerotic plaque and cerebral hemodynamic status by 16-slice spiral computed tomography (CT). **Methods** 42 cases with carotid atherosclerotic plaques tested by carotid ultra-sonography had CT perfusion (CTP) and CT angiography (CTA). The CT values (housefield value, HV) of the major plaque components were assessed. According to different CT values, plaques were defined as stable (including lipid core and fibrous tissue) or instable (calcification). Then CTP was used to evaluate the cerebral hemodynamic status. **Results** Among 42 cases, 25 cases had instable plaques. Of which a lipid core was found in 10 cases and fibrous tissue in 15 cases. Hypo-perfusion status was occurred in 14 cases, while 70% in lipid core, and 47% in fibrous tissue, but none in calcification tissue. **Conclusion** Instable plaque is more relative with hypo-perfusion than stable plaque.

颈动脉狭窄可导致缺血性脑卒中的危险性增高,其原因可能与颈动脉狭窄程度、狭窄处斑块性质、颅内侧支循环建立情况以及脑血液动力学状态等因素有关[1-3]。颈动脉狭窄的常见病因是动脉粥样硬化。研究发现,即使颈动脉严重狭窄或闭塞的患者同侧中风发生率仍然相对较低,表明管腔狭窄程度的计量并不是最佳预测临床中风危险性的指标[4],因此发现危险斑块将有助于临床筛选中风高危的患者。本研究从颈动脉粥样硬化斑块的性质入手,探讨斑块性质与颅内血流动力学变化的关系,为临床预防卒中的发生提供影像学支持。

[收稿日期] 2008-05-29 [修回日期] 2008-10-02
[基金项目] 上海交通大学医学院科技奖金项目(05XJ21013)
[作者简介] 张丽,硕士研究生,主要从事中枢头颈部血管性病变的影像学研究,E-mail为 xiaoli1103@163.com。**通讯作者沈加林**,博士,副主任医师,副教授,硕士研究生导师,主要从事颅神经疾病及中枢神经系统血管病变影像学研究,E-mail为 shengarlin@sina.com。许建荣,博士,主任医师,教授,博士研究生导师。

1 对象和方法

1.1 研究对象

经颈部血管超声发现颈动脉斑块患者 42例,男 30例,女 12例,年龄 43~80岁,平均 59.71±10.24岁,18例有高血压病史(其中 1例有家族性高血压病史),19例有 3年以上吸烟史(大于 20支/天),8例有糖尿病病史,13例有高血脂病史。5例自诉有黑朦史,4例有脑梗死病史并有单侧肢体运动障碍;16例有短暂性脑缺血发作(transient ischemic attack, TIA)史;9例仅有头晕、头痛、头胀及单侧肢体力弱等表现。

参照文献[5]将 CT值 < 50 Hu为脂质成分为主,50~130 Hu为纤维组织成分为主,> 130 Hu为钙化成分为主。不稳定性斑块根据以下 3个标准进行判断: ①CT平扫低或等密度或者密度不均匀;②斑块近管腔表面出现钙化;③斑块内有较大的脂质

坏死中心或者等密度的纤维成分。稳定性斑块 CT 平扫表现为高密度钙化,但管腔密度尚均匀。

1.2 检查方法

全部病例先行主动脉弓至颅顶的 CT 平扫,再行临床体征、症状相关层面的灌注成像扫描,然后行主动脉弓至颅顶的血管成像扫描。CT 平扫:常规序列扫描,采用螺旋扫描模式,管电压 120 kV,管电流 260 mA,层厚 5 mm,无间隔。CT 灌注:采用电影扫描模式,管电压 80 kV,管电流 100 mA,扫描矩阵为 512×512。图像采集每次 2层,层厚 5 mm。经肘前静脉团注碘海淳(欧乃派克,GE 公司)50 mL,注射速度 4 mL/s。延迟 5 s后开始动态灌注成像扫描,连续扫描 60 s,获原始图像 240幅。重建后获得 10 mm 层厚图像 120幅。血管成像造影扫描:采用螺旋扫描模式,从主动脉弓至颅顶,球管每转 0.5 s,管电压 120 kV,管电流 320 mA,扫描时间 7~10 s,重建层厚 1.25 mm。

1.3 图像分析和评价

采用 AW 4.3工作站,其中 Perfusion3软件进行灌注图像处理,手动选取大脑前动脉为 AIF,上失状窦静脉为 VOF,并手动选取相应症状区域为感兴趣区,采用对称轴自动选取对应的镜像区为内参照,生成两侧脑血流量(cerebral blood flow, CBF)、脑血量(cerebral blood volume, CBV)、平均通过时间(mean transit time, MTT)三个伪彩色图像及数值,以两侧灌注参数相差 2个以上标准差或者 CBF< 150 L/(g·min)为低灌注的诊断标准;用 MIP及 VR 方法重建患者颈部和头部血管,综合观察分析血管狭窄及斑块性质情况。

1.4 统计学方法

采用 SPSS13.0统计软件,采用 χ^2 检验。

2 结果

42例颈动脉斑块患者中,不稳定性斑块组 25例,其中 10例患者以脂质成分为主,15例患者以纤维成分为主;稳定性斑块 17例。CT 平扫出现异常者 19例,其中 5例表现为分水岭区皮质梗死,7例表现为基底节区腔隙性梗死,7例侧脑室体旁小片梗死灶,8例不稳定性斑块患者及 15例稳定性斑块患者 CT 平扫无明显梗死征象。CT 平扫相应症状区域出现低灌注者 14例,低灌注主要发生于不稳定性斑块组,包括 7例脂质成分者和 7例纤维成分者,患者自身一般情况均无统计学差异(表 1和 2)。42例患者中有 4例已行颈动脉支架成形术。随访 4例患者,支架成形术后一周,患者相应症状区域血流灌注情况略有改善,CBF 值有所升高,MTT 较前缩短。不稳定性斑块组中,10例患者 CT 平扫表现为分水岭区低密度梗死灶,其中脂质成分为主者 6例,纤维成分为主者 4例,症状侧与非症状侧 CBF、MTT 均有显著性差异($P < 0.01$),CBV 无统计学差异,脂质成分为主的不稳定性斑块的灌注情况见图 1,纤维成分为主的不稳定性斑块的灌注情况见图 2,稳定性斑块组颅内症状相关区域均未出现低灌注表现,钙化斑块患者颅内血流灌注情况见图 3。

表 1. 一般情况比较

指 标	低灌注 (n= 14)	正常 (n= 28)
男性(例)	9(64.3%)	21(75%)
年 龄(岁)	57.79	60.68
吸烟史(例)	6(42.9%)	13(46.4%)
糖尿病(例)	2(14.3%)	6(21.4%)
高血压(例)	8(57.1%)	10(35.7%)
高血脂(例)	5(3.6%)	8(2.9%)

表 2 各斑块组间颅内低灌注的发生率

性质	低灌注 (n= 14)	正常 (n= 28)
脂肪斑块(n= 10)	7(70%)	3(30%)
纤维斑块(n= 15)	7(46.7%)	8(53.3%)
钙化斑块(n= 17)	0(0%)	17(100%)

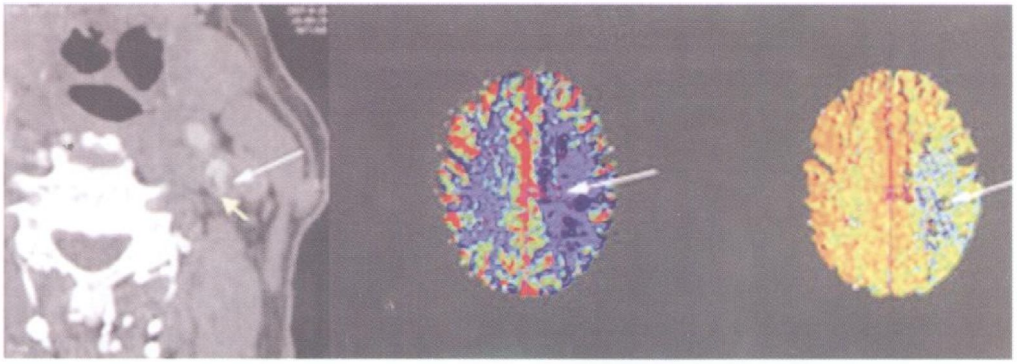

图 1. 脂质成分为主的不稳定性斑块者灌注改变 左为薄层颈部 CT增强示右侧颈内动脉起始处脂质斑块,中为灌注表现为 CBF较对侧明显减低,右为 MTT较对侧明显延长。

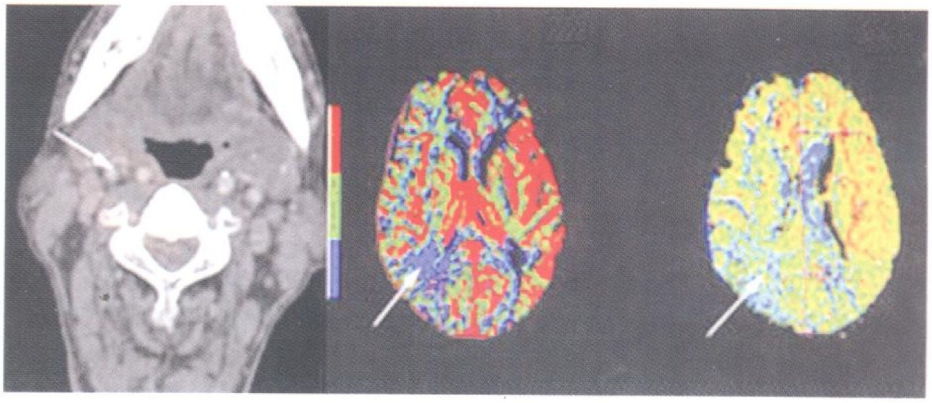

图2. 纤维成分为主的不稳定性斑块者灌注改变　左图薄层颈部CT增强示右侧颈内动脉纤维斑块，左侧颈内动脉内钙化斑块，中图右侧CBF较对侧明显变小，右图右侧MTT较对侧明显延长。

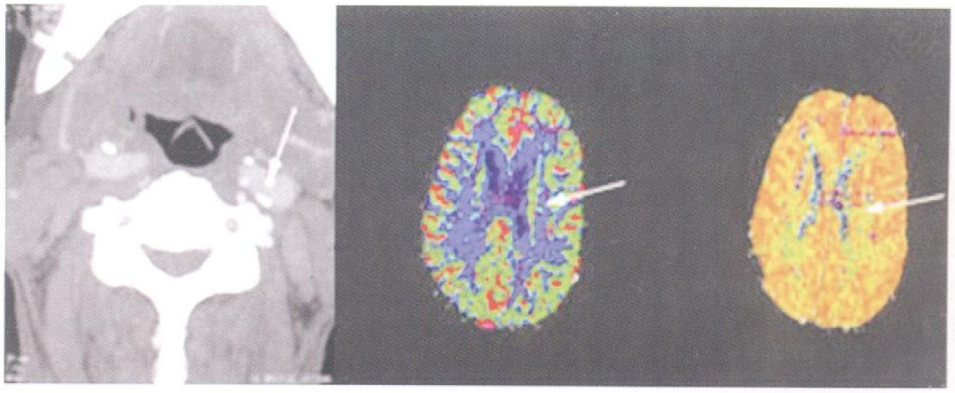

图3. 钙化斑块灌注改变　左为薄层颈部CT增强示双侧颈动脉钙化斑块，中和右示CBF、MTT未见明显差异。

3 讨论

在病理学的研究中，动脉粥样硬化斑块演进过程的分期是不以其所累及血管管腔的狭窄程度为依据的，严重的狭窄只不过是斑块进程较晚期的一种表现。病理学研究发现颈动脉粥样硬化导致缺血性脑血管病的机制有：　管腔狭窄致缺血；④斑块成份脱落致栓塞。研究发现，有症状颈动脉狭窄患者脑卒中的发生率随动脉狭窄程度的增加而显著增加；无症状颈动脉狭窄者脑卒中的发生率与动脉狭窄程度无关；同时给出了颈动脉内膜切除术的临床适应证，即有症状颈动脉狭窄患者管腔狭窄程度≥70%者适合行此种手术。然而这些研究并没有深入地去探寻动脉狭窄程度与斑块稳定性之间的关系，因此有可能混淆了另外一个因素即斑块的不稳定性在其中的作用。

研究表明，不稳定的颈动脉斑块即软斑块脱落的微小栓子容易阻塞大脑前动脉或（和）大脑中动脉远端的细小分支，尤其是软脑膜血管，导致皮质分水岭区梗死[6]。本研究结果与此相符，脂质斑块为主者分水岭区梗死发生率高。因此，颈动脉病变可能增加患者发生缺血性脑卒中的危险，但并不一定直接导致其发生；颈动脉粥样硬化斑块性质的不稳定性在缺血性脑卒中发病机制中日益成为研究的重点。本研究亦发现不稳定性斑块颅内低灌注的发生率远高于稳定性斑块，尤以脂肪成分为主的斑块较为明显。多发性腔隙性梗死的发病机制之一的“微栓子学说”认为颈动脉系统颅外段动脉粥样硬化病变是微栓子最常见的来源，斑块可持续地向血循环中释放栓子而导致多发性腔隙性梗死。Fisher等[7]研究了241例颈动脉粥样硬化斑块患者，比较有和无中风症状的颈动脉粥样硬化斑块的形态学特点发现，颈动脉斑块在进展过程中可表现为多种特点：斑块溃疡、斑块内血栓形成及斑块钙化。在有中风症状的患者中颈动脉斑块溃疡及血栓形成较普遍。颈动脉斑块溃疡患者中风症状的发生率极高，且无明显侧别差异，即中风症状与症状同侧或症状对侧颈动脉斑块溃疡形成无一致性。并提出颈动脉内膜剥

除术前应仔细判断斑块性质。

血管成像较早应用于中风的诊断,其技术已基本成熟,目前已广泛应用于临床。血管成像对于颅内血管狭窄的显示已得到广泛认可。David等[8]对145例有早期中风症状的患者行常规 CT平扫及颅内 willis环的血管成像检查,将其结果与随访 MRA及 DSA比较发现,在评价血管狭窄或梗阻方面,血管成像与 MRA的一致性为 98%,血管成像与 DSA的一致性为 99%。颈动脉位置较低,走形较直,故颈动脉超声对于显示颈动脉病变很有优势,然而其密度分辨率及空间分辨率均不如血管成像直观。

血管成像对于斑块的分析更为直接。Leighton等[9]应用血管成像分析 55例行颈动脉内膜剥除患者的颈动脉粥样硬化斑块形态与组成,并与颈动脉内膜剥除术的病理结果对照,发现斑块内脂质成分越多,CT值减低越明显,血管成像发现斑块溃疡的敏感性为 60%,特异性为 74%。血管成像可以很好的提供颈动脉粥样硬化斑块的组成成分信息,以判断斑块性质及评估脑梗死发生的危险性。

目前大部分研究认为,颈动脉管腔狭窄并不是引起脑梗死症状的直接原因,对于粥样硬化患者,分析粥样硬化斑块的性质更为重要。分析斑块组成及性质与临床症状的研究被大量报道。Takaya等[10]利用 MRI对 154例颈动脉超声发现的颈动脉狭窄 50% ~ 79%的(6个月前)无症状患者随访 12月以上,以相应颈动脉供血区发生卒中或 TIA,或者同侧黑蒙及眩晕症状等为随访终点,发现薄的易碎的纤维帽、斑块内出血、大比例的富脂质/坏死核心、较大的管壁厚度与继发脑血管事件相关。Yuan等[11]采用 MRI对 53例欲行颈动脉内膜剥除术的患者进行斑块纤维帽形态分类,发现 MRI表现为薄的破裂纤维帽的患者近期同侧颈动脉发生 TIA或卒中事件的风险性高达 23倍于厚纤维帽患者。

Schroeder等[12]使用 MSCT对包含有 2种不同密度斑块的血管模型进行扫描,结果发现 MSCT虽然具有较高的密度分辨率,能区分不同密度的斑块。但 MSCT测量斑块密度的准确性受部分容积效应的影响,而部分容积效应的大小与对比剂浓度、斑块大小以及层厚等因素有关。对比剂浓度一定的情况下,小斑块受到容积效应的影响越明显,而层厚越薄,部分容积效应的影响越小,故评价斑块性质时采用薄层横断面进行分析。本研究尝试应用血管成像综合分析斑块性质,灌注成像分析脑血流动力学特点,着眼于斑块性质与脑血流动力学变化的关系,相对忽略了管腔狭窄对脑血流变化的影响,笔者认为血管管腔狭窄与斑块不稳定性共同导致卒中的发生,综合评估将更加有意义。

综上所述,颈动脉粥样硬化斑块与脑血流灌注情况有关,不稳定性斑块比稳定性斑块易于引起脑血流低灌注。综合考虑颈动脉粥样硬化斑块的性质和脑灌注情况,对早期预防脑血管疾病有重要意义。

[参考文献]

[1] Rothwell PM, Gibson R, Warlow CP, et al. Relation between plaque surface morphology and degree of stenosis on carotid angiograms and the risk of ischemic stroke in patients with symptomatic carotid stenosis [J]. *Stroke*, 2000, **3** (3): 615-621.

[2] Klijn CJM, Kappelle LJ, Tuleken CAF, et al. Symptomatic carotid artery occlusion: a reappraisal of hemodynamic factors [J]. *Stroke*, 1997, **28** (10): 2 084-093.

[3] Blaser T, Hofmann K, Buerger T, et al. Risk of stroke, transient ischemia attack, and vessel occlusion before endarterectomy in patients with symptomatic sereve carotid stenosis [J]. *Stroke*, 2002, **33** (4): 1 057-062.

[4] Yuan C, Lee M, Mitsumori, et al. Carotid atherosclerotic plaque: noninvasive MR characterization and Identification of vulnerable lesions1 [J]. *Radiology*, 2001, **221** (2): 285 - 299.

[5] de Weert TT, Ouhlous M, Meijering E, et al. In vivo characterization and quantification of atherosclerotic carotid plaque components with multidetector computed tomography and histopathological correlation [J]. *Arterioscler Thromb Vasc Biol*, 2006, **26** (10): 2 366-372.

[6] Isabelle MM, Jean CB. The pathophysiology of watershed infarction in internal carotid artery disease: review of cerebral perfusion studies [J]. *Stroke*, 2005, **36** (3): 567-572.

[7] Fisher M, Paganini-Hill A, Martin A, et al. Carotid plaque pathology: thrombosis, ulceration, and stroke pathogenesis [J]. *Stroke*, 2005, **36** (2): 253-257.

[8] David A, Shrier HT, Numaguchi YJ, et al. CT angiography in the evaluation of acute stroke [J]. *AJNR Am J Neuroradiol*, 1997, **18** (6): 1 011-020.

[9] Leighton JW, Azam M, William MM, et al. Computed tomography angiography for the evaluation of carotid atherosclerotic plaque [J]. *Stroke*, 2002, **33**: 977-981.

[10] Takaya N, Yuan C, Chu B, et al. Association between carotid plaque characteristic and subsequent ischemic cerebrovascular events: a prospective assessment with MRI—initial results [J]. *Stroke*, 2006, **37** (3): 818-823.

[11] Yuan C, Zhang SX, Polissar NL, et al. Identification of fibrous cap rupture with magnetic resonance imaging is highly associated with recent transient ischemic attack or stroke [J]. *Circulation*, 2002, **105** (2): 181-185.

[12] Schroeder S, Flohr T, Kopp AF, et al. Accuracy of measurements within plaques located in artificial coronary arteries by X-ray multislice CT: results of a phantom study [J]. *Comput Assist Tomogr*, 2001, **25** (3): 900-906.

(此文编辑 文玉珊)